Ziemer&Falke
Schulungszentrum für Hundetrainer

Lektion 1 | Kapitel 1

Skript zum Online-Sachkundelehrgang Hundehaltung

Telefon: +49 (0)4435-9705990
Mail: *info@ziemer-falke.de*
Web: *www.ziemer-falke.de*
Stand: 17.11.2021

Ziemer & Falke
Schulungszentrum für Hundetrainer GmbH & Co. KG
Jörg Ziemer und Kristina Ziemer-Falke
Blanker Schlatt 15 // 26197 Großenkneten

Urheberrecht

Dieses Werk ist urheberrechtlich geschützt. Die dadurch begründeten Rechte, insbesondere die Rechte der Übersetzung, des Nachdrucks, des Vortrages, der Entnahme von Abbildungen und Tabellen, der Funksendung, der Mikroverfilmung, der Vervielfältigung auf anderen Wegen und der Speicherung in Datenverarbeitungsanlagen, bleiben, auch bei nur auszugsweiser Verwertung, vorbehalten. Eine Vervielfältigung dieses Werkes oder bestimmter Teile davon ist auch im Einzelfall nur in den Grenzen der gültigen, gesetzlichen Bestimmungen des Urheberrechtsgesetzes der Bundesrepublik Deutschland zulässig. Sie ist grundsätzlich vergütungspflichtig. Zuwiderhandlungen unterliegen den Strafbestimmungen des Urheberrechtsgesetzes.

Inhaltsverzeichnis

Herzlich willkommen! 4

1.0. Anatomie, Physiologie und Gesundheit des Hundes 5

1.1.1. Anatomie des Hundes 5

1.1.1.1. Knochen 7

Wirbelsäule 7

Rippen und Brustbein 9

Das Skelett der Vordergliedmaße 9

Das Skelett des Vorderfußes besteht beim Hund aus 10

Das Skelett der Hintergliedmaße 10

Der Kopf des Hundes 11

1.1.1.2. Gelenke 15

Herzlich willkommen!

Schön, dass Du Dich für unseren neuen Sachkunde-Onlinelehrgang Hundehalter entschieden hast. Egal, ob Du Hunde betreuen willst oder selber Hunde züchten möchtest, hier erhältst Du alle Informationen, die Du dafür brauchst. Heute kannst Du mit dem ersten Skript starten und Dich auf viele interessante Sachen und unsere Lernvideos freuen.

Hast Du einmal Fragen zu den Skripten oder ist Dir ein Zusammenhang nicht ganz klar, dann zögere nicht und schreibe in das Forum, welches von unseren erfahrenen Dozenten betreut wird. Außerdem kannst Du Dich dort mit anderen Teilnehmern dieser Ausbildung hervorragend austauschen.

Unter Hundefreunden ist es üblich, sich zu duzen. Wir hoffen, es ist in Ordnung für Dich, wenn wir das hier auch tun.

Wir freuen uns auf jeden Fall, dass Du Dich für diese Ausbildung begeistern konntest und wünschen Dir ganz viel Spaß und maximale Erfolge.

Tina & Jörg

© Ziemer & Falke
Schulungszentrum für Hundetrainer GmbH & Co. KG
www.ziemer-falke.de

1.0. Anatomie, Physiologie und Gesundheit des Hundes

Schmerzen und Anomalien im Körperbau, der Anatomie und der Physiologie des Körpers, können Verhaltensveränderungen nach sich ziehen. Daher ist es wichtig, auch die inneren Faktoren zu beachten, die einen Hund veranlassen können, anders als gewohnt zu reagieren.

Wir schauen uns daher die Anatomie eines Hundes an, um den Normalzustand zu erkennen und auch, wann es Hunden gesundheitlich nicht gut geht. Fallen entsprechende Punkte auf, sollte man umgehend einen Tierarzt konsultieren. Dazu bedarf es im Pensionsfall einer schriftlichen Genehmigung des Hundehalters, die das Personal einer Tierpension berechtigt, mit diesem Hund zum Tierarzt zu gehen. Sollten zudem Krankheiten bekannt sein, müssen diese schriftlich vermerkt werden. Muss der Hund Medikamente einnehmen, wird dafür ein aktueller und schriftlich verfasster Medikamentenplan benötigt.

Der Aufbau des Körpers wird als **Anatomie** bezeichnet. Dazu gehören zum Beispiel Knochen, Gelenke und Muskeln, sowie die makroskopische Anatomie. Makroskopisch bedeutet, dass man es mit dem bloßen Auge erkennen kann. Im Gegensatz dazu gibt es auch die mikroskopische Anatomie des Hundes. Sie befasst sich mit dem Feinbau von Gewebe und der Embryologie.

Primär ist für uns die makroskopische Anatomie von Bedeutung. Um eine Orientierung im Körper des Hundes zu bekommen unterteilen wir ihn zuerst in fünf Abschnitte. Hier hat sich folgende Einteilung bewährt:

1) Kopf
2) Hals
3) Rumpf
4) Schwanz
5) Gliedmaßen

1.1.1. Anatomie des Hundes

Ein Bewegungsapparat wird auch Stütz- und Bewegungsapparat genannt, denn durch ihn werden Körperhaltung und Körperbewegungen ermöglicht. Das Skelett aus Knochen bildet dabei eine Einheit mit Muskel, Sehnen, Gelenken und Bändern.

Die Statik des Hundes

Der Bewegungsapparat des Hundes ist, gleich dem des Menschen, in einen aktiven und einen passiven Teil unterteilt. Das Skelett bildet das Stützgerüst des Hundes. Es besteht aus Knochen, die über Gelenke miteinander verbunden sind. Das Skelett wird über die gestreiften Muskeln bewegt, die mittels Sehnen an den verschiedenen Knochen befestigt sind. Das Zusammenziehen der Muskeln bewirkt die Bewegung eines Knochens im Verhältnis zu einem anderen (z. B. bei Beuge- und Streckbewegungen).

Muskelkontraktionen werden über das zentrale Nervensystem durch Nerven gesteuert. Das Großhirn und das Kleinhirn steuern dabei die willkürlichen Bewegungen, das Rückenmark die Reflexbewegungen. Die an der Bewegungssteuerung beteiligten Nervenzellen werden auch motorische Nervenzellen genannt. Die Nervenzellen, die Informationen zum Gehirn weiterleiten, heißen sensorische Nervenzellen.

Die Gangarten des Hundes

Bei den Gangarten eines Hundes unterscheidet man zwischen

- Schritt
- Trab
- Passgang

} symmetrische Gangarten

- Galopp — asymmetrische Gangart

Typisch für die symmetrischen Gangarten ist, dass die Gliedmaßen der einen Körperhälfte dasselbe tun wie die Gliedmaßen der anderen Körperhälfte, sowohl in der Bewegungsabfolge, als auch im selben Rhythmus, jedoch zeitlich versetzt. Bei der asymmetrischen Bewegung setzen die Gliedmaßenpaare (also beide Hintergliedmaßen oder beide Vordergliedmaßen) nacheinander auf.

Schritt: ist die langsamste Vorwärtsbewegungsart des Hundes. Bei der Vorwärtsbewegung bleiben immer zwei oder drei Beine am Boden.

Trab: Der Hund bewegt seine Gliedmaßen diagonal vorwärts. Diese Gangart ist ökonomisch und kann ohne allzu große Anstrengung lange durchgehalten werden, da der Körperschwerpunkt diagonal verlagert wird und gleichzeitig nach vorne gerichtete Schubkräfte und Pendelbewegungen des Rumpfes vermieden werden.

Passgang: Der Hund bewegt abwechselnd gleichzeitig jeweils die rechten oder die linken Beine. Während z. B. das rechte Hinterbein und das rechte Vorderbein gleichzeitig aufsetzen und das Gewicht tragen, befindet sich das entgegengesetzte linke Beinpaar in der Luft und schwingt nach vorn.

Galopp: ist die schnellste Gangart des Hundes. Bei dieser sprungartigen Fortbewegung schnellen die Hinterläufe des Hundes so weit nach vorne, dass die Hinterfüße außerhalb und bei hohem Tempo sogar vor den Vorderfüßen aufsetzen. Der ganze Rumpf beugt sich und wird von den Vorderläufen aufgefangen.

© Ziemer & Falke
Schulungszentrum für Hundetrainer GmbH & Co. KG
www.ziemer-falke.de

Kleiner Exkurs zum Passgang

Es gibt Tierarten, für die der Passgang normal ist z. B. bei Giraffen, Kamelen, Elefanten oder Bären. Diese haben eine eher schaukelnde Vorwärtsbewegung. Bei Hunden ist der Passgang jedoch einseitig für den gesamten Körper und KANN auf körperliche Probleme hinweisen, MUSS es aber nicht. Ein Alarmzeichen sollte sein, wenn der Hund früher nie Pass gegangen ist. Dies kann ein Anzeichen für Verspannung, Wirbelsäulen- oder Gelenksprobleme, aber auch Bauchweh oder Bauchspeicheldrüsenprobleme sein.

Allerdings gibt es auch Hunde, die von der Rasse her zum Passgang neigen wie z. B. Labrador Retriever und Bulldoggen. Auch gehen viele, vor allem große Hunde, im Schritt Pass, wenn sie langsam gehen müssen. Dies hat meist keinerlei Bedeutung. Alte Hunde gehen mehr Pass, da dieser für sie „bequemer“ als Trab ist, weil der Rücken und/oder die Gelenke steif sind. Sie entlasten und schonen sich damit. Auch bei körperlicher Müdigkeit kann Pass-gang auftreten.

1.1.1.1. Knochen

Die Knochen des Skeletts bestehen aus Zellen (Osteozyten). Diese sind ständig in Auf- und Abbauprozesse involviert. Dabei unterscheidet man bei Knochen zwischen:

- Osteoblasten – sie bauen die Knochensubstanz auf
- Osteoklasten – sie bauen die Knochensubstanz wieder ab

Aufgrund der anatomischen Bauweise sind die Knochen des Hundes wenig durchblutet. Die Knochengrundsubstanz heißt Osteoid. Im gesunden Zustand findet der Auf- und Abbau in einem gleichmäßigen Verhältnis statt. Ausgestattet ist der Knochen auch mit Kollagen, in faseriger Form, um die Stabilität bei Dehnung, Biegung und Drehen zu halten. Zudem unterstützen Kristalle die Druckfestigkeit des Knochens.

Das Skelett des Hundes besteht aus mehreren Abschnitten, von denen wir hier einige näher erläutern:

- Wirbelsäule
- Rippen und Brustbein
- Vordergliedmaßen
- Vorderfuß
- Hintergliedmaßen

Wirbelsäule

Die Wirbelsäule, die aus verschiedenen Arten von Wirbeln besteht, hat die Funktion einer Achse, an der 13 Rippenpaare befestigt sind. Neun davon sind durch das Brustbein miteinander verbunden und bilden den Brustkorb.

Sie besteht aus:

- 7 Halswirbeln
- 13 Brustwirbeln (manchmal auch 12 oder 14)
- 7 Lendenwirbeln (manchmal 6)
- 3 Kreuzwirbeln (diese sind zum Kreuzbein verwachsen)
- 20 - 23 Schwanzwirbeln

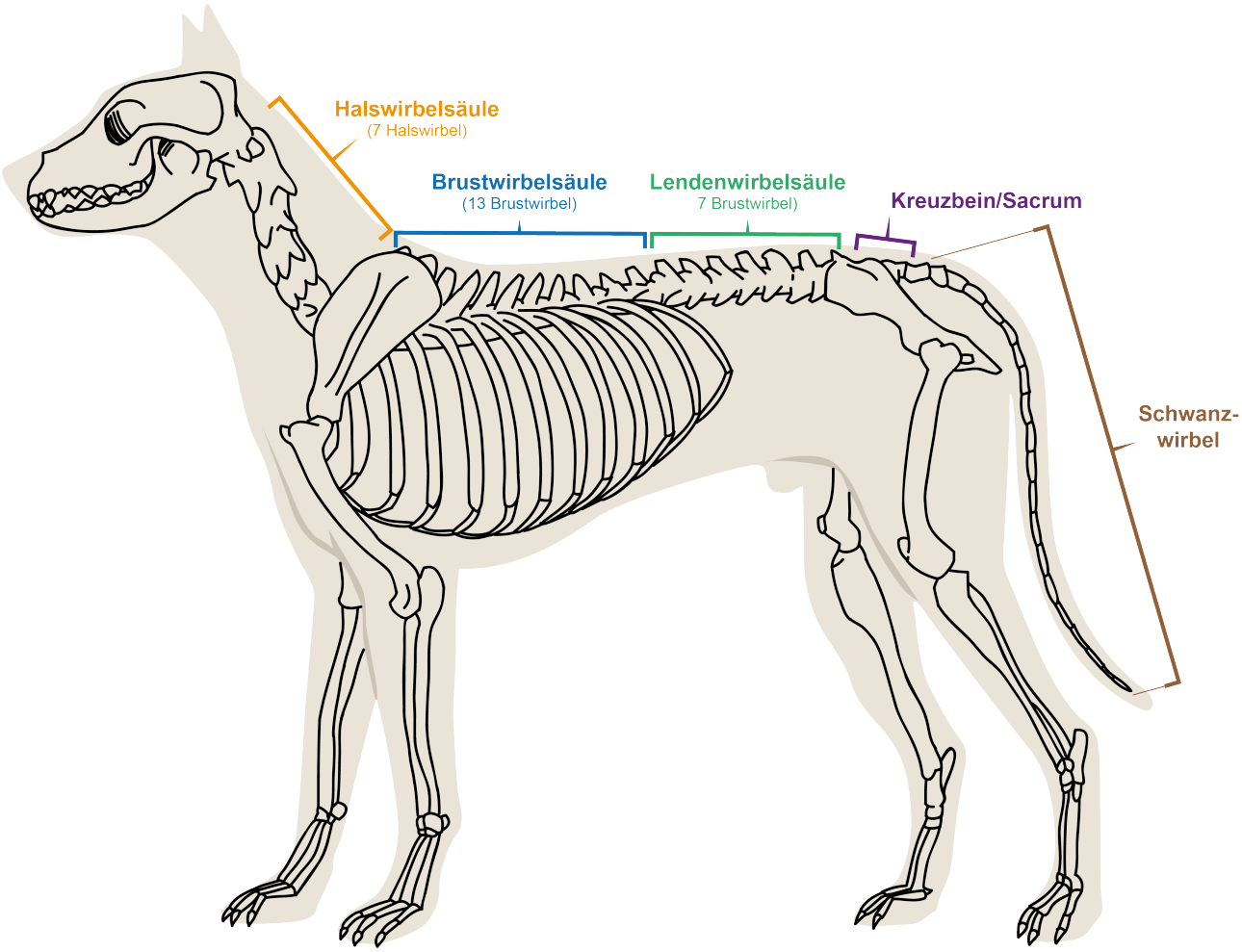

Eine Besonderheit stellen die ersten beiden Halswirbel dar:

1) Atlas
    a. sieht aus wie ein Ring mit seitlichen Flügeln (Atlasflügel)
2) Axis (Dreher)
    a. langer Wirbelkörper mit längerem Fortsatz (Zahn)

Der erste Halswirbel, auch Atlas genannt, ist der schädelnahste Teil der Wirbelsäule. Zusammen mit dem zweiten Halswirbel, dem Axis, bildet er eine funktionelle Einheit, die für die Drehungs- und Nickmöglichkeit des Kopfes verantwortlich ist.

© Ziemer & Falke
Schulungszentrum für Hundetrainer GmbH & Co. KG
www.ziemer-falke.de

Einzelne **Wirbel** bestehen jeweils aus einem Wirbelkörper, einem Wirbelbogen und auch mehreren Wirbelfortsätzen. Die sogenannten Bandscheiben (knorpelige Zwischenwirbelscheiben) befinden sich jeweils zwischen den einzelnen Wirbeln der Wirbelsäule.

Der sogenannte Wirbelbogen umgibt das Wirbelloch. Zusammengereiht ergeben die Wirbellöcher der einzelnen Wirbel den Wirbelkanal, in dem sich der Rückenmarksstrang befindet. Aus den Zwischenwirbellöchern treten Segmentalnerven des Rückenmarks aus. Muskeln und Bänder heften sich an den Wirbelfortsätzen an und verbinden die einzelnen Wirbelkörper durch kleine Gelenke miteinander.

Rippen und Brustbein

Die Rippen sind mit den Brustwirbeln verbunden und zwar gelenkig. Die Anzahl der Rippen entspricht der der Brustwirbel. Sie formen die seitliche Brustwand und begrenzen den Brustkorb (Thorax). Ventral, also unterhalb, sind sie mit dem Brustbein verbunden. Beim Hund, wie auch beim Menschen, unterscheiden wir zwischen „echten“ und „falschen“ Rippen.

- echte Rippen = sternale Rippen
- falsche Rippen = asternale Rippen

Bei Hunden kann es sein, dass die letzte Rippe offen in der Körperwand endet. In diesem Fall spricht man von der „Fleischrippe“.

Die sternalen Rippen haben eine direkte Verbindung zum Brustbein des Hundes, das sind bei ihm die ersten 9 Rippen, die anderen 4 falschen Rippen haben nur eine indirekte knorpelige Verbindung zum Brustbein. Am Brustbein (Sternum) finden die Rippen ihren Ansatz. Das Brustbein besteht aus mehreren, miteinander verschmolzenen Knochenstücken.

Das Skelett der Vordergliedmaße

Die wichtigsten Gelenke der Vordergliedmaße sind

- Schultergelenk
- Ellenbogengelenk
- Handgelenk

Die Vordergliedmaße setzt sich zusammen aus dem Schulterblatt (Scapula) mit seinem Rabenschnabelfortsatz (Proc. Coracoideus), dem Schlüsselbein (Clavicula), dem Oberarmknochen (Humerus), Elle und Speiche (Ulna und Radius) und den Vorderfuß- und Zehenknochen (Gliedmaßenspitze). Wir Menschen können den Unterarm noch sehr gut drehen. Bei Hunden ist diese Fähigkeit nur noch gering vorhanden.

Der Schultergürtel setzt sich zusammen aus:

- Schulterblatt
- Rabenschnabelfortsatz
- Schlüsselbein

© Ziemer & Falke
Schulungszentrum für Hundetrainer GmbH & Co. KG
www.ziemer-falke.de

Achtung: Das Schlüsselbein ist bei unserem Hund – im Gegensatz zu uns Menschen – nur als sehnenähnlicher Strang vorhanden. Dieser Strang befindet sich in einem Muskel im Bereich der Vordergliedmaße und erfüllt keine Funktion.

Vom Körper weg schließt sich das Skelett des Oberarmes am Schulterblatt an. Es besteht aus dem Oberarmknochen (Humerus). Es folgt der Unterarm mit Speiche (Radius) und Elle (Ulna).

Das Skelett des Vorderfußes besteht beim Hund aus

- sieben Vorderfußwurzelknochen
  - Karpalknochen > drei in der oberen und vier in der unteren Reihe
- fünf Vordermittelfußknochen (Metakarpalknochen)
- Vorderzehenknochen
  - 4 × 3 Glieder und medial 1 × 2 Glieder, deren letztes Glied das sogenannte Krallenbein ist

Das Skelett der Hintergliedmaße

Der Beckengürtel des Hundes besteht aus den beiden Hüftbeinen, die oberhalb mit dem Kreuzbein verbunden sind und wiederum unterhalb in der Beckensymphyse miteinander verwachsen sind. Das knöcherne Becken schützt die Beckenhöhle bzw. bildet den Korpus und besteht aus:

- Kreuzbein
- Hüftbeine
- erster Schwanzwirbel

Die Hüftbeine bestehen aus drei verwachsenen Teilen:

- Darmbein
- Schambein
- Sitzbein

Die Beckenpfanne (Acetabulum) nimmt den Gelenkkopf des Oberschenkelknochens auf. Dem Oberschenkelknochen (Femur) und seiner Kniescheibe (Patella) folgt das Skelett des Unterschenkels mit Schienbein (Tibia) und Wadenbein (Fibula). Weiter abwärts folgen die Hinterfußwurzelknochen. Diese sind folgendermaßen angereiht:

- Tarsalknochen
  - in der oberen Reihe Sprungbein und Fersenbein
  - mittig das Os tarsi centrale
  - in der unteren Reihe vier weitere Tarsalknochen
- fünf Hintermittelfußknochen (Metatarsalknochen)
- Hinterzehenknochen
  - 4 × 3 Glieder und teilweise – bei Vorhandensein der sogenannten Wolfskralle – zusätzlich medial 1 × 2 Glieder

Die Hintergliedmaßen sind das Fortbewegungssystem des Hundes. Sie sind über das Hüftgelenk mit dem Becken verbunden, das seinerseits durch ein komplexes Sehnensystem mit der Wirbelsäule zusammenhängt. Die Vordergliedmaßen, die eine geringere Rolle bei der Fortbewegung spielen, sind weniger kompliziert über das Schulterblatt und die entsprechenden Muskeln mit dem Brustkorb verbunden.

Achtung: Hunde laufen im Zehengang. Das bedeutet, dass nur die Zehen den Boden berühren.

Der Kopf des Hundes

Der Kopf des Hundes setzt sich zusammen aus:

- Hirnschädel (Hinterhauptsbein, Schläfenbein, Stirnbein, Scheitelbein, Zwischenscheitelbein, Siebbein)
- Gesichtsschädel (Stirnbein, Nasenbein, Tränenbein, Jochbein, Oberkieferbein (Maxilla), Zwischenkieferbein, Gaumenbein, Pflugscharbein, Flügelbein, Keilbein)
- Zungenbeinapparat und
- dem Unterkiefer (Mandibula)

Die verschiedenen Hunderassen haben teils sehr unterschiedliche Schädelformen. Es gibt langköpfige (dolichozephale), kurzköpfige (brachyzephale) und intermediäre (mesozephale) Rassen.

Die Nasenhöhlen gehen in den Nasen-Rachen-Gang über, der zum Nasenrachen führt. Sie enthalten die Nasenmuscheln. Die Nasennebenhöhlen beim Hund sind die Kieferbucht und die Stirnhöhle.

Das Gebiss und Zahnkunde

1. Ohne Zähne

Welpen kommen ohne Zähne auf die Welt. Die Milchzähne (dentes decidui) brechen mit ca. 3 - 4 Wochen durch.

2. Milchgebiss

Das Milchzahngebiss besteht beim Hund aus 28 Zähnen. Dieses ist nach sechs Wochen komplett ausgebildet. Die Milchzähne sind sehr scharf und spitz und zeigen eine sehr weiße Färbung, die sich teilweise durch einen Blaustich von den bleibenden Zähnen abhebt.

Zahnformel

Ein Gebiss besteht aus verschiedenen Zahnarten. Diese unterscheiden sich durch Beschaffenheit, Form und vor allem durch ihren Verwendungszweck. Die Anzahl der unterschiedlichen Zähne der jeweiligen Tierart wird mit der sogenannten Zahnformel angegeben.

Die Angaben in einer Zahnformel sehen z. B. für das Milchgebiss des Hundes folgendermaßen aus:

$$\frac{3\ 1\ 3}{3\ 1\ 3}$$

Die Gebissformel für das bleibende Gebiss des Hundes lautet:

$$\frac{3\ 1\ 4\ 2}{3\ 1\ 4\ 3}$$

Was soll diese Bruchzahl jetzt bedeuten? Für eine Zahnformel werden die unterschiedlichen Zähne des Oberkiefers oberhalb der Linie angegeben, die Zähne des Unterkiefers stehen unterhalb der Linie.

Allgemeiner Sprachgebrauch	**Schneidezähne**	**Fangzähne/Eckzähne**	**vordere Backenzähne (Reißzähne)**	**hintere Backenzähne (Mahlzähne)**
Wissenschaftlicher Name	Incisivi	Canini	Prämolaren	Molaren
Aufgabe	Nagen, Durchbeißen der Nabelschnur, sich flohen, Fellpflege usw.	Waffe	Abreißen von Futterbrocken, Zerbrechen von Knochen oder harten Gegenständen	Zerkauen

Nun werden aber nicht alle Zähne angegeben, sondern nur die Zähne einer Kieferhälfte. Die Aufzählung beginnt mit den Schneidezähnen und geht von diesen nach hinten. Somit ist die Reihenfolge festgelegt: Zuerst werden also die Schneidezähne genannt. Es gibt im Milchgebiss wie im Erwachsenen-Gebiss insgesamt sechs pro Kiefer – da aber nur eine Seite gezählt wird – werden nur drei angegeben. Gefolgt werden sie von den Fangzähnen – hier gibt es nur einen pro Kieferhälfte. Danach werden die Prämolaren und Molaren genannt.

Die Milchzahnformel sieht folgendermaßen aus:

$$\frac{\mathbf{3Id\ 1Cd\ 3Pd}}{\mathbf{3Id\ 1Cd\ 3Pd}}$$

x 2 = 28 Milchzähne.

Die Abkürzungen bedeuten:

Id = Incisivi dentes decidui (Milchschneidezähne)

Cd = Canini dentes decidui (Milch-Fangzähne)

Pd = Prämolare dentes decidui (vordere Milch-Backenzähne)

Der Zahnwechsel findet ab dem 3. Lebensmonat statt und sollte im 7. Lebensmonat abgeschlossen sein. Der Zahnwechsel beginnt mit den Schneidezähnen und endet mit dem Wechsel der Fangzähne und den Molaren = hintere Backenzähne. Diese kommen im Milchgebiss nicht vor.

Daraus ergibt sich eine Anzahl von 42 Zähnen des bleibenden Gebisses des Hundes.

$$\frac{\text{3I 1C 4P 2M}}{\text{3I 1C 4P 3M}}$$

x2 = 42 Zähne

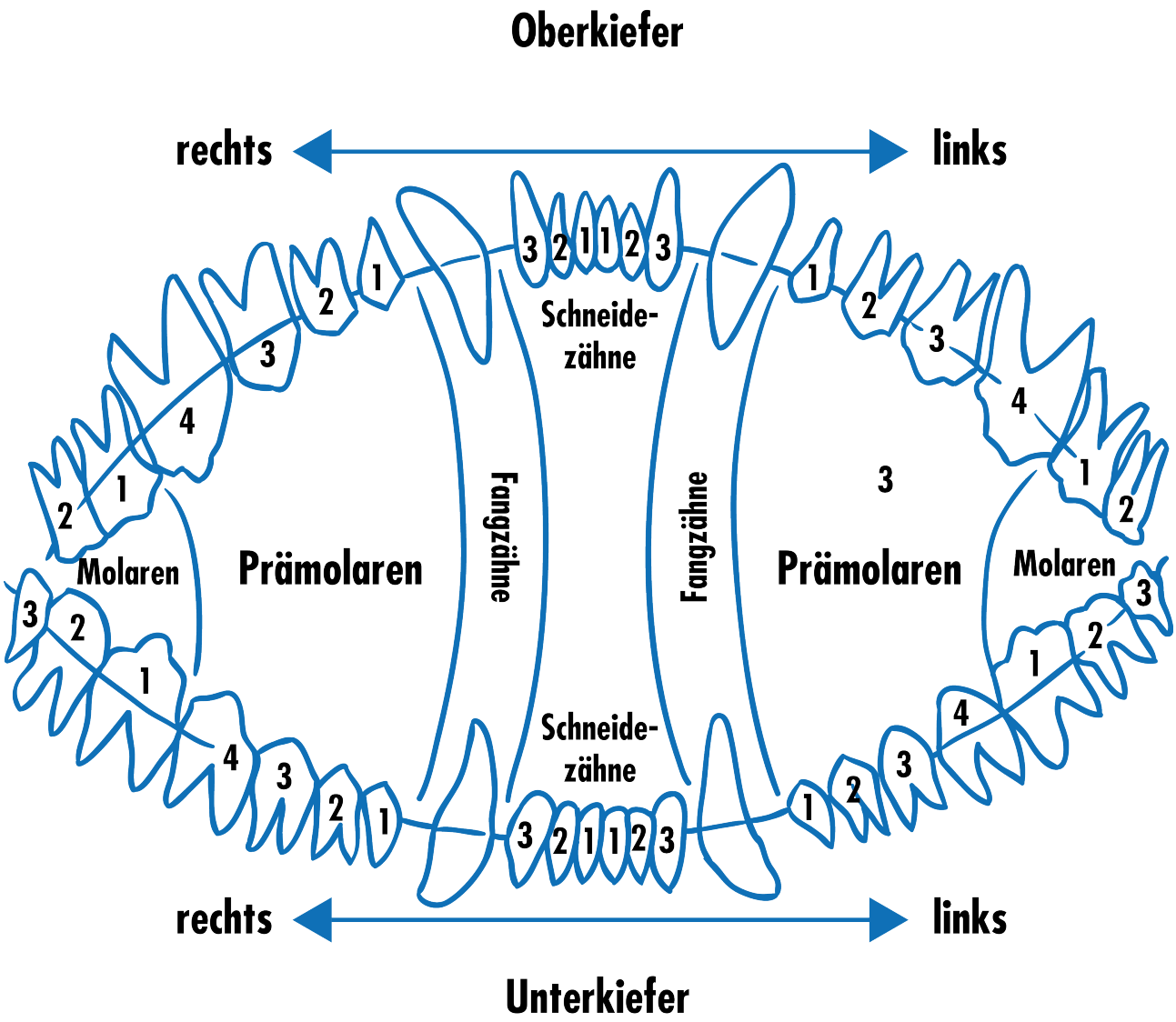

Als Wolfszahn wird der erste Prämolar bezeichnet, der sogenannte Dentes Lupili. Hunde benutzen ihre Zähne in den seltensten Fällen zum Kauen! Sie sind sogenannte Schlingfresser. In den meisten Fällen benutzen Hunde die Zähne zum Festhalten und Abreißen ihrer Nahrung.

Gebiss-Stand

Vor allem in der Rassehundezucht hat der Zahnstand eine besondere Bedeutung. Das „normale“ Gebiss, ist das Scherengebiss. Die Schneidezähne des Oberkiefers stehen kurz vor den Schneidezähnen des Unterkiefers. Die Zahnreihen gleiten aneinander vorbei wie die Klingen bei einer Schere.

Beim **Zangengebiss** stehen die Schneidezähne des Unterkiefers etwas weiter nach vorne, so, dass die Schneidezähne der beiden Kiefer aufeinander liegen wie bei einer Kneifzange. Die nachteilige Auswirkung dieser Zahnstellung ist das gegenseitige Abschleifen der Zahnreihen. Meistens hat ein 5-jähriger Hund mit dieser Zahnstellung oft mindestens ¼ der Zahnlänge abgeschliffen.

Durch die Verkürzung der Schädelform bei einigen Hunderassen (Deutscher Boxer, Englische Bulldogge, Mops, Pekinese usw.) kommt es häufig zu einem **Vorbiss**. Während es bei diesen Rassen zum Rassestandard gehört, ist der Vorbiss bei den meisten anderen Rassen ein zuchtausschließender Fehler.

Grundsätzlich bei allen Rassehunden ist der **Rückbiss** oder Unterbiss ein Gebissfehler, welcher immer zum Zuchtausschluss führt. Der Unterkiefer ist hierbei so stark verkürzt, dass der Hund Probleme beim Trinken und Fressen hat. Von unten betrachtet hat das Maul des Hundes dabei Ähnlichkeit mit dem eines Haifisches.

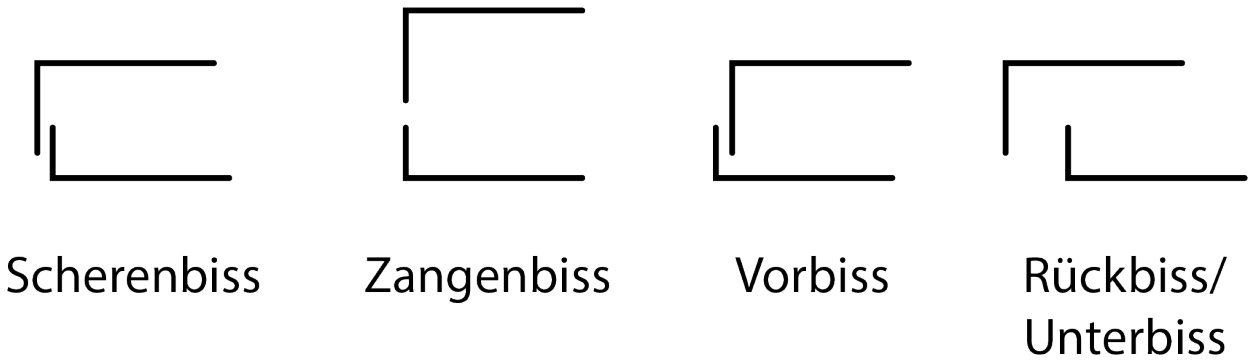

Die Zunge

Die Zunge übernimmt die Funktion des Schluckens. Der Hund kann sie beim Fressen wie einen Löffel eindrehen und benutzen. Der Hund kann mit der Zunge:

- schmecken
- fühlen
- tasten
- Schmerzen wahrnehmen
- Temperatur feststellen

Bei Hunden gibt es eine Besonderheit: Im inneren der Zungenspitze ist ein wurmförmiges Gewebe zu erkennen. Irrtümlicherweise hat man dieses in früheren Jahren weggenommen, weil es für die Entstehung von Tollwut verantwortlich gemacht wurde. Dem ist natürlich nicht so, dennoch trägt dieser „Wurm“ den Namen „Lyssa“, was übersetzt Tollwut heißt.

© Ziemer & Falke
Schulungszentrum für Hundetrainer GmbH & Co. KG
www.ziemer-falke.de

Auf dem Rücken der Zunge sind viele Papillen, die dem Nahrungstransport dienen. Dabei gibt es unterschiedliche Arten mit unterschiedlichen Spezialisierungen.

1.1.1.2. Gelenke

Um die Beweglichkeit von Knochen zu ermöglichen, sind sie durch Gelenke miteinander verbunden. Hier gibt es verschiedene Möglichkeiten, diese zu unterscheiden. Grundsätzlich gibt es zwei **Gelenkarten**, die umgangssprachlich als „echte“ und „unechte“ Gelenke bezeichnet werden. Schauen wir uns diese zuerst etwas genauer an.

Die „**echten** Gelenke“ heißen **Spaltgelenke** (Diarthrosen) und haben zwischen den am Gelenk beteiligten Knochen einen gewebefreien Spalt, der Gelenkspalt genannt wird. An diesen Gelenken können mehrere Knochen miteinander verbunden sein. Man kann sie daher in

- einachsige Gelenke
  - Scharniergelenk
- zweiachsige Gelenke
  - Sattelgelenk
  - Elippsoid- bzw. Eigelenk
- mehrachsige Gelenke (Kugelgelenk)

unterteilen.

Die „**unechten** Gelenke“ werden als **Füllgelenke** (Synarthrosen) bezeichnet. Sie weisen keinen Gelenkspalt auf, sondern sind ständig durch Knorpel oder Bindegewebe verbunden. In Folge dessen sind sie auch nur eingeschränkt beweglich.

Eine weitere Unterteilung bietet uns der **Gelenkaufbau**. Bei **einfachen** Gelenken sind nur zwei Knochen miteinander verbunden (z. B. beim Zehengelenk) und bei **zusammengesetzten** Gelenken sind es eben mehr als zwei Knochen (bspw. das Ellenbogengelenk).

Kommen wir nur zur Unterscheidung nach **Gelenkformen**. Hier sind nur die echten – also die Spaltgelenke betroffen. Du siehst, die Gelenke bzw. deren Bezeichnungen können einen ganz schön in die Irre führen, zumal die Form auch über die Beweglichkeit entscheidet.

Da haben wir zum Beispiel:

- das **Kugelgelenk**
  - der Gelenkkopf ist hier wie eine Kugel geformt
  - eine Sonderform ist das Nussgelenk
  - beim Hund wäre das z. B. das Schultergelenk

Die Leseprobe endet hier …

© Ziemer & Falke
Schulungszentrum für Hundetrainer GmbH & Co. KG
www.ziemer-falke.de